SANTA CASA DE FRANCA

SEGURANÇA NEUROLÓGICA NO BLOQUEIO DO PLEXO BRAQUIAL: COMPARAÇÃO ENTRE TÉCNICAS ÀS CEGAS, GUIADAS POR ULTRASSOM E POR NEUROESTIMULAÇÃO

e63334

https://doi.org/10.63026/acertte.v6i3.334

Letícia Sales Parra

Orientador: Prof. Dr. Leonardo José Martins Lima

FRANCA/SP

2026

SUMÁRIO

1. INTRODUÇÃO 1

2. JUSTIFICATIVA 2

3. OBJETIVOS 2

4. REVISÃO BIBLIOGRÁFICA 3

4.1 Anatomia do Plexo Braquial 3

4.2 Principais Abordagens do Bloqueio do Plexo Braquial 6

4.3 Métodos de Localização do Plexo Braquial 9

4.4 Segurança Neurológica 11

5. METODOLOGIA 16

6. CONSIDERAÇÕES GERAIS 18

7. REFERÊNCIAS 19

1. INTRODUÇÃO

O bloqueio do plexo braquial proporciona anestesia eficaz ao membro superior, desde o ombro até a ponta dos dedos. As abordagens para o bloqueio do plexo braquial dependem da indicação, da cirurgia ou procedimento planejado, do biótipo do paciente, das comorbidades clínicas e das variações anatômicas individuais (PESTER et al., 2026).

Está bem estabelecido que os bloqueios do plexo braquial oferecem um controle da dor pós-operatória superior ao da anestesia geral isolada. O uso de infusões contínuas via cateter para bloqueios do plexo braquial é superior aos bloqueios de injeção única na redução dos escores de dor perioperatória e da necessidade de opioides em diversas cirurgias de membros superiores (PESTER et al., 2026; KALTHOFF et al., 2022; BOIN et al., 2021). A infiltração intra-articular do ombro no intraoperatório é, geralmente, menos eficaz do que os bloqueios do plexo braquial realizados no pré-operatório (PESTER et al., 2026; YUNG et al., 2021).

Embora possa haver certa economia de custos ao utilizar bloqueios do plexo braquial como anestesia exclusiva em comparação com a anestesia geral, isso só é verdadeiro se não houver necessidade de recorrer à anestesia geral como técnica de resgate. Isso ressalta a importância fundamental do sucesso na realização e no manejo do bloqueio para a manutenção de práticas com bom custo-benefício (PESTER et al., 2026; MARHOFER et al., 2019).

Nas últimas décadas, a ultrassonografia tornou-se amplamente utilizada na anestesia regional por permitir a visualização direta das estruturas neurais, vasculares e da disseminação do anestésico local em tempo real, aumentando a precisão do procedimento e reduzindo o risco de complicações (CONCEIÇÃO, HELAYEL & OLIVEIRA FILHO, 2009). O posicionamento preciso da agulha é vital para o sucesso do bloqueio. A escolha e o posicionamento da sonda de ultrassom são fatores-chave para o sucesso dos bloqueios do plexo braquial. Além disso, o reconhecimento anatômico adequado é essencial para o sucesso do bloqueio do plexo braquial guiado por ultrassom e para a segurança do paciente (PESTER et al., 2026; GUO, ZHAO & SHU, 2023).

Apesar dos avanços tecnológicos, ainda existem diferentes métodos para localização do plexo braquial, incluindo técnicas baseadas em referências anatômicas, neuroestimulação e ultrassonografia. Embora a ultrassonografia seja amplamente difundida, persistem discussões na literatura quanto à superioridade de cada método em relação ao sucesso do bloqueio, à incidência de complicações e, principalmente, à prevenção de lesões neurológicas.

2. JUSTIFICATIVA

Os bloqueios do plexo braquial constituem uma das principais técnicas de anestesia regional para procedimentos cirúrgicos do membro superior, proporcionando anestesia eficaz, excelente controle da dor pós-operatória, redução do consumo de opioides e recuperação funcional mais precoce. O aprimoramento dessas técnicas tem contribuído para o aumento da segurança e da qualidade da assistência anestésica, especialmente com a incorporação de recursos tecnológicos que possibilitam maior precisão na localização das estruturas neurais.

Embora a ultrassonografia tenha revolucionado a prática da anestesia regional ao permitir a visualização em tempo real do plexo braquial, da ponta da agulha e da dispersão do anestésico local, outros métodos de localização, como a neuroestimulação e as técnicas baseadas em referências anatômicas, continuam sendo amplamente empregados em diferentes contextos clínicos. Dessa forma, permanece relevante compreender as evidências científicas relacionadas a cada método, principalmente no que se refere à segurança neurológica e à prevenção de complicações.

As lesões nervosas decorrentes dos bloqueios do plexo braquial, embora incomuns, podem resultar em importantes repercussões funcionais, comprometendo a recuperação do paciente e aumentando a morbidade associada ao procedimento. Assim, a identificação de estratégias que contribuam para minimizar esses riscos representa uma preocupação constante na prática anestésica e um tema de interesse para a pesquisa científica.

Espera-se que os resultados encontrados contribuam para a compreensão das vantagens e limitações de cada método, subsidiando a tomada de decisão clínica e promovendo a adoção de práticas anestésicas mais seguras e fundamentadas em evidências.

3. OBJETIVOS

3.1 Objetivo Geral

Comparar a segurança neurológica das técnicas de bloqueio do plexo braquial realizadas por referências anatômicas (às cegas), neuroestimulação e ultrassonografia.

3.2 Objetivos Específicos

- Comparar a incidência de lesão nervosa entre as técnicas de bloqueio do plexo braquial realizadas às cegas, guiadas por neuroestimulação e por ultrassonografia.
- Identificar os fatores associados à ocorrência de lesão nervosa durante o bloqueio do plexo braquial.
- Avaliar a taxa de sucesso das diferentes técnicas de bloqueio do plexo braquial.
- Comparar a ocorrência de outras complicações relacionadas ao procedimento, como punção vascular, hematoma e falha do bloqueio.
- Descrever as vantagens e limitações de cada técnica quanto à segurança neurológica.

4. REVISÃO BIBLIOGRÁFICA

4.1 Anatomia do Plexo Braquial

O plexo braquial é responsável pela inervação do ombro e do membro superior (Figura 1). É formado, na maioria dos indivíduos, pelas raízes ventrais dos nervos espinais C5 a T1, embora possam ocorrer variações anatômicas, como plexos pré-fixados (C4–C8) e pós-fixados (C6–T2). As raízes unem-se acima da clavícula para formar os troncos superior (C5–C6), médio (C7) e inferior (C8–T1). Distalmente, cada tronco se divide em divisões anterior e posterior, que se reorganizam em três fascículos: lateral, posterior e medial, localizados ao redor da artéria axilar, dos quais se originam os ramos terminais responsáveis pela inervação do membro superior (PESTER et al., 2026; FEIGL, LITZ & MARHOFER, 2020; VIERULA et al., 2019).

Do ponto de vista anestésico, o conhecimento dessa organização anatômica é essencial para a realização segura dos bloqueios do plexo braquial. As raízes superiores localizam-se, em geral, no sulco interescalênico, entre os músculos escaleno anterior e escaleno médio, constituindo o principal ponto de referência para o bloqueio interescalênico. Já os troncos podem ser abordados na região supraclavicular, enquanto os fascículos são acessados por via infraclavicular e os ramos terminais na região axilar. Dessa forma, o plexo braquial pode ser bloqueado em diferentes níveis anatômicos: interescalênico, tronco superior, supraclavicular, infraclavicular e axilar, permitindo a seleção da abordagem mais adequada de acordo com a área cirúrgica, as características do paciente e o perfil de risco do procedimento (PESTER et al., 2026; FEIGL, LITZ & MARHOFER, 2020; VIERULA et al., 2019).

Entretanto, variações anatômicas são relativamente frequentes e podem influenciar tanto a identificação das estruturas quanto a segurança do bloqueio. Entre essas variações destacam-se a passagem da raiz C5 anteriormente ao músculo escaleno anterior, a trajetória das raízes C5 e C6 através do músculo escaleno anterior e a bifurcação precoce da raiz C6 antes da formação do tronco superior. Essas particularidades reforçam a importância do conhecimento anatômico e justificam a crescente utilização de métodos auxiliares, como a ultrassonografia e a neuroestimulação, para aumentar a precisão do procedimento e reduzir o risco de complicações neurológicas (PESTER et al., 2026; VIERULA et al., 2019).

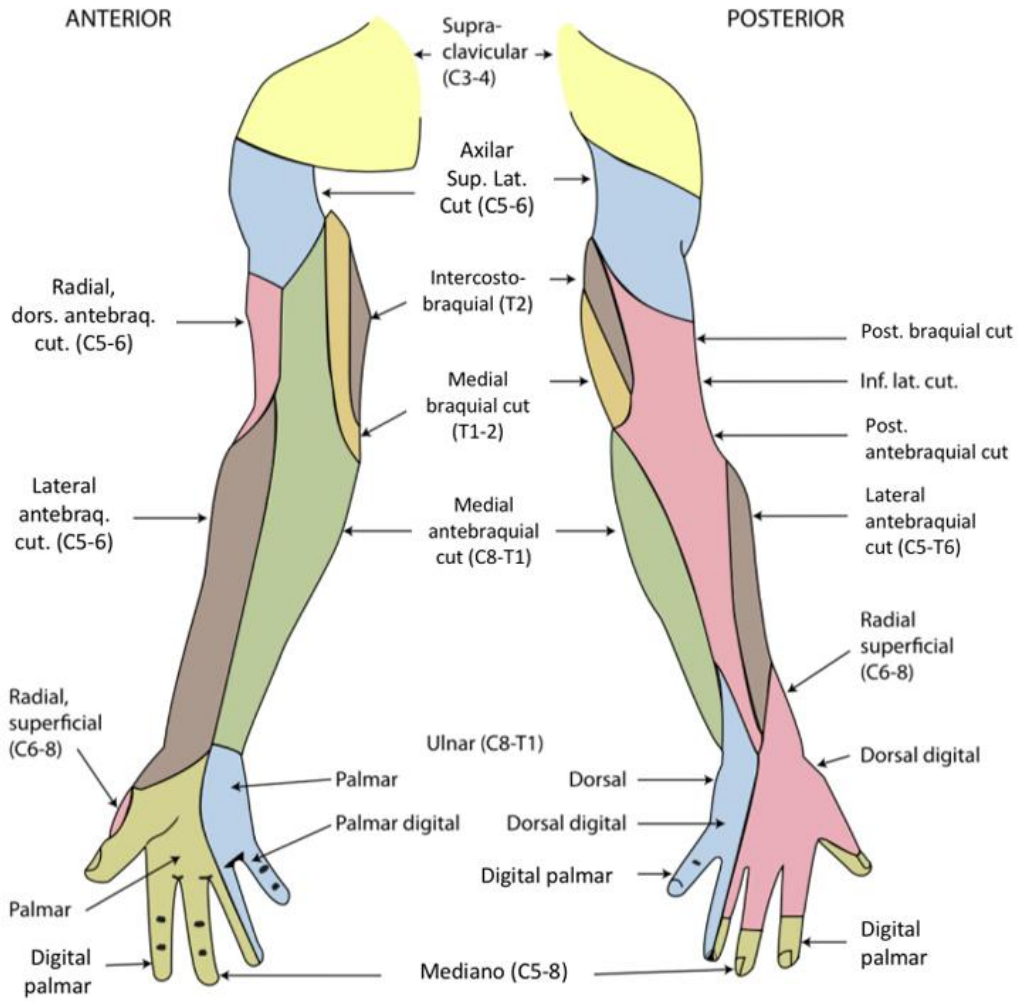

Figura 1. Inervação sensorial da extremidade superior (Fonte adaptada de VIERULA et al., 2019).

4.1.1 Estruturas Adjacentes

O plexo cervical fornece inervação sensorial à “capa do ombro” via nervo supraclavicular (C3-4), e inervação motora ao diafragma ipsilateral via nervo frênico (C3-5). O nervo frênico origina-se predominantemente das raízes cervicais C3 a C5 e percorre a face anterior do músculo escaleno anterior em direção ao tórax. Sua proximidade com o plexo braquial, especialmente na abordagem interescalênica, explica a elevada incidência de bloqueio frênico ipsilateral após esse procedimento (VIERULA et al., 2019).

O nervo laríngeo recorrente fornece inervação motora a todos os músculos laríngeos intrínsecos, com exceção de um, o músculo cricotireóideo, que é inervado por um ramo do nervo laríngeo superior (VIERULA et al., 2019).

As fibras simpáticas destinadas à cabeça e ao pescoço ascendem pela cadeia simpática cervical após emergirem dos segmentos torácicos superiores, principalmente T1. A proximidade dessas fibras com o plexo braquial explica a ocorrência ocasional da síndrome de Horner após bloqueios interescalênicos e supraclaviculares (VIERULA et al., 2019).

Os nervos torácico longo e dorsal escapular originam-se no plexo braquial proximal e frequentemente passam por dentro do EM no mesmo nível e levemente posteriores à raiz nervosa C6 (VIERULA et al., 2019).

As artérias carótida e vertebral e as veias jugulares interna e externa seguem um percurso perpendicular, e em proximidade, às raízes nervosas do plexo braquial (VIERULA et al., 2019).

A artéria subclávia corre paralela às raízes nervosas do plexo braquial no nível C8 e T1. No nível dos troncos, o plexo braquial é posterior e cefálico em relação à artéria (VIERULA et al., 2019).

A artéria cervical transversa, que se eleva a partir do tronco tireocervical da artéria subclávia, cruza anterior aos músculos escalenos (VIERULA et al., 2019).

O ápice pulmonar projeta-se superiormente para a raiz do pescoço, podendo situar-se até 4 cm acima da clavícula. Essa relação anatômica justifica o risco de pneumotórax, particularmente nas abordagens supraclavicular e infraclavicular quando a técnica não é realizada adequadamente (VIERULA et al., 2019).

Essas particularidades anatômicas reforçam a importância do conhecimento detalhado do plexo braquial e justificam a utilização de métodos de localização capazes de aumentar a precisão da punção e minimizar o risco de lesões neurais e de outras complicações associadas ao procedimento.

4.2 Principais Abordagens do Bloqueio do Plexo Braquial

O bloqueio do plexo braquial pode ser realizado em diferentes níveis anatômicos, permitindo anestesia e analgesia de regiões específicas do membro superior. As principais abordagens são a interescalênica, supraclavicular, infraclavicular e axilar, cuja escolha depende da área cirúrgica, das características anatômicas do paciente e do perfil de riscos e benefícios de cada técnica.

4.2.1 Bloqueio Interescalênico

O bloqueio interescalênico é uma das abordagens mais utilizadas do plexo braquial, proporcionando analgesia ou anestesia cirúrgica para procedimentos no membro superior, desde a extremidade distal da clavícula até a articulação do ombro e o úmero proximal. É considerado a técnica de escolha para cirurgias do ombro e do úmero proximal, devido ao bloqueio confiável das raízes cervicais superiores (C5–C7). O procedimento consiste na injeção de anestésico local ao redor das raízes do plexo braquial, localizadas entre os músculos escaleno anterior e escaleno médio, podendo ser realizado por meio de técnicas baseadas em referências anatômicas, neuroestimulação ou ultrassonografia (PESTER et al., 2026; FEIGL, LITZ & MARHOFER, 2020).

No sulco interescalênico, quando guiado por ultrassonografia, as raízes nervosas C5-7 são mais bem visualizadas do que as C8 e T1 devido à profundidade e posição céfalo-caudal de cada raiz nervosa. As raízes do plexo braquial aparecem como estruturas hipoecoicas (escuras) redondas e homogêneas, não o clássico padrão de colmeia que é visto distalmente no plexo braquial. Esta diferença se deve à alta densidade de axônios condutores e relativamente pouco tecido conjuntivo hiperecoico como encontrado em qualquer outro lugar do corpo (VIERULA et al., 2019).

O “sinal de semáforo” é um nome frequentemente citado para a aparência sonográfica de três estruturas das raízes alinhadas verticalmente no sulco interescalênico. As três estruturas geralmente representam, de cefálico a caudal: a raiz de C5, o fascículo superior de C6, e o fascículo inferior de C6 (VIERULA et al., 2019).

O bloqueio do tronco superior constitui uma variação do bloqueio interescalênico desenvolvida com o objetivo de reduzir a incidência de bloqueio do nervo frênico, mantendo adequada analgesia para procedimentos envolvendo a cápsula articular do ombro e o úmero proximal (PESTER et al., 2026).

4.2.2 Bloqueio Axilar

O bloqueio do plexo braquial pela via axilar é uma das técnicas mais utilizadas para cirurgias do antebraço, punho e mão, devido à sua elevada taxa de sucesso e ao baixo risco de complicações. Essa abordagem consiste na injeção de anestésico local ao redor dos ramos terminais do plexo braquial, na região axilar, em íntima relação com a artéria axilar, podendo ser realizado por meio de referências anatômicas, neuroestimulação ou ultrassonografia (PESTER et al., 2026; FEIGL, LITZ & MARHOFER, 2020; CONCEIÇÃO, HELAYEL & OLIVEIRA FILHO, 2009).

Na abordagem axilar, os ramos terminais do plexo braquial distribuem-se ao redor da artéria axilar, constituindo importante referência anatômica para a realização do bloqueio. Em razão da frequência de variações vasculares nessa região, a identificação prévia dos vasos, especialmente por meio do Doppler colorido durante a ultrassonografia, pode auxiliar no planejamento da punção e na prevenção de lesões vasculares (PESTER et al., 2026).

A inervação da mão é realizada predominantemente por três nervos: o nervo mediano, o nervo ulnar e o nervo radial (CONCEIÇÃO, HELAYEL & OLIVEIRA FILHO, 2009), o que justifica a ampla utilização da abordagem axilar em procedimentos cirúrgicos envolvendo essa região.

4.2.3 Bloqueio Supraclavicular

O bloqueio supraclavicular é uma abordagem do plexo braquial indicada para procedimentos cirúrgicos do membro superior abaixo do ombro, especialmente em cirurgias do cotovelo, antebraço, punho e mão. Proporciona anestesia e analgesia desde o terço médio do úmero até as pontas dos dedos (PESTER et al., 2026; SCHOENHERR, FLYNN & DUA, 2026; FEIGL, LITZ & MARHOFER, 2020). O bloqueio do nervo supraescapular é um procedimento eficaz para o tratamento da dor aguda, crônica e perioperatória no ombro, podendo reduzir o envolvimento do nervo frênico em comparação com o bloqueio do plexo braquial interescalênico (SCHOENHERR, FLYNN & DUA, 2026).

O nervo supraescapular contribui para a inervação sensorial das articulações acromioclavicular e glenoumeral e fornece inervação motora aos músculos supraespinhal e infraespinhal. O nervo pode ser especificamente alvo do bloqueio para proporcionar analgesia no ombro, potencialmente preservando o nervo frênico. Este procedimento é

frequentemente realizado como uma alternativa ao bloqueio do plexo braquial interescalênico, que rotineiramente causa paralisia hemidiafragmática ao bloquear o nervo frênico (SCHOENHERR, FLYNN & DUA, 2026).

Em comparação com a abordagem axilar, o bloqueio supraclavicular permite anestesiar simultaneamente os quatro principais territórios nervosos do membro superior distal, geralmente dispensando a realização de bloqueio adicional do nervo musculocutâneo. A abordagem supraclavicular é realizada em um nível no qual os elementos do plexo braquial encontram-se agrupados de forma compacta, favorecendo a realização do bloqueio com injeção única e proporcionando início de ação geralmente rápido (YANG et al., 2010).

O procedimento consiste na injeção de anestésico local ao redor do plexo braquial, na altura dos troncos, em íntima relação com a artéria subclávia, por meio de técnicas baseadas em referências anatômicas, neuroestimulação ou ultrassonografia. A agulha é inserida na fossa supraclavicular, lateralmente à clavícula (PESTER et al., 2026).

O plexo braquial pode ser prontamente identificado no nível supraclavicular, onde os troncos correm paralelos uns aos outros e são mais frequentemente laterais à artéria subclávia, embora existam variações anatômicas onde os trocos superiores podem ser anteriores ou mediais à artéria. As raízes podem então ser localizadas usando-se o método "*traceback*" (com rastreamento em direção oposta), deslizando-se o transdutor em direção cefálica enquanto se mantém a visualização do plexo até o sulco interescalênico (VIERULA et al., 2019).

As abordagens supraclavicular e infraclavicular permitem boa visualização ultrassonográfica dos fascículos do plexo braquial e das estruturas anatômicas adjacentes, favorecendo a realização do bloqueio sob visualização em tempo real (GUO, ZHAO & SHU, 2023).

O bloqueio supraclavicular caracteriza-se pelo rápido início de ação e pela possibilidade de obtenção de bloqueio anestésico eficaz com uma única injeção e menores volumes de anestésico local. Entretanto, sua utilização foi historicamente limitada pela preocupação com o risco de pneumotórax, o que motivou o desenvolvimento de diferentes técnicas de punção e, posteriormente, a incorporação da ultrassonografia para aumentar a segurança do procedimento (YANG et al., 2010).

4.2.4 Bloqueio Infraclavicular

O bloqueio infraclavicular proporciona analgesia ou anestesia cirúrgica desde o terço médio do úmero até as pontas dos dedos, sendo indicado principalmente para

procedimentos envolvendo o braço distal, cotovelo, antebraço, punho e mão. Diferentemente de outras abordagens, geralmente preserva o nervo intercostobraquial (PESTER et al., 2026; WILLIAMS et al., 2026; FEIGL, LITZ & MARHOFER, 2020; DINGEMANS et al., 2007).

O procedimento consiste na injeção de anestésico local ao redor dos fascículos do plexo braquial, em íntima relação com a artéria axilar, por meio de abordagens tradicional ou retroclavicular, ambas passíveis de serem realizadas com auxílio da ultrassonografia (PESTER et al., 2026). A abordagem infraclavicular guiada por ultrassonografia permite a visualização em tempo real da agulha, das estruturas vasculonervosas e da dispersão do anestésico local, favorecendo maior precisão durante a realização do bloqueio (DINGEMANS et al., 2007).

Historicamente, a utilização clínica do bloqueio infraclavicular foi limitada pela escassez de referências anatômicas superficiais confiáveis e pelo risco de complicações, como punção vascular e pneumotórax. A introdução da ultrassonografia ampliou a aplicação dessa abordagem ao possibilitar a visualização direta das estruturas vasculonervosas, do avanço da agulha e da dispersão do anestésico local, contribuindo para maior precisão na realização do bloqueio, redução do tempo do procedimento e melhora da qualidade anestésica (DINGEMANS et al., 2007).

Do ponto de vista anatômico, os fascículos do plexo braquial encontram-se distribuídos de forma relativamente compacta ao redor da artéria axilar, favorecendo a realização do bloqueio por meio de injeção única do anestésico local. Essa disposição anatômica, associada ao uso da ultrassonografia, contribui para a precisão da técnica e para a sua ampla utilização na prática clínica (YANG et al., 2010).

4.3 Métodos de Localização do Plexo Braquial

A identificação do plexo braquial na via axilar pode ser feita por diferentes métodos: perda de resistência, injeção transarterial, procura de parestesias, neuroestimulação e ultrassonografia (CONCEIÇÃO, HELAYEL & OLIVEIRA FILHO, 2009). A escolha do método de localização está relacionada às características anatômicas da abordagem, à experiência do profissional e aos recursos disponíveis.

A estimulação de nervos periféricos tem sido chamada de método "às cegas", pois não permite a visualização da agulha nem dos nervos-alvo. No entanto, quando são desencadeadas contrações musculares características, obtém-se a informação essencial de

que a ponta da agulha está próxima — ou possivelmente dentro — do nervo a ser bloqueado (KLAASTAD, SAUTER & DODGSON, 2009).

A neuroestimulação é a técnica de localização de nervos mais utilizada em bloqueios de nervos periféricos. Sabe-se que operações de antebraço e mão, em áreas que não são inervadas pelo nervo músculo-cutâneo, podem ser realizadas com sucesso por meio do bloqueio do plexo braquial pela via axilar com dois estímulos e dupla injeção (CONCEIÇÃO, HELAYEL & OLIVEIRA FILHO, 2009).

A ultrassonografia tornou-se amplamente utilizada na anestesia regional por permitir a avaliação anatômica prévia e a identificação das estruturas neurais e vasculares, além da visualização, em tempo real, da deposição do anestésico local (PESTER et al., 2026; WILLIAMS et al., 2026; GUO, ZHAO & SHU, 2023; CONCEIÇÃO, HELAYEL & OLIVEIRA FILHO, 2009; KLAASTAD, SAUTER & DODGSON, 2009; DINGEMANS et al., 2007), e reduz potencialmente o desconforto do paciente durante o procedimento (KLAASTAD, SAUTER & DODGSON, 2009). A técnica favorece a identificação dos fascículos do plexo braquial, possibilitando maior precisão na deposição do anestésico local, maiores taxas de sucesso e menor incidência de complicações (GUO, ZHAO & SHU, 2023).

Ao se observar que o anestésico local envolveu o nervo-alvo, é possível prever o sucesso do bloqueio, dispensando a necessidade de injetar mais anestésico. O efeito teórico de redução da dose associado a tal observação deveria diminuir o risco de efeitos adversos dos anestésicos locais. Além disso, o risco de intoxicação imediata por injeção intravascular pode ser reduzido se a ponta da agulha for identificada fora do vaso e se for observada a formação de um acúmulo perivascular de líquido durante a injeção. Por fim, a ultrassonografia pode permitir a identificação de injeções intraneurais por meio do aumento do diâmetro do nervo durante a injeção (KLAASTAD, SAUTER & DODGSON, 2009).

As raízes nervosas sobrepõem-se aos corpos vertebrais no triângulo posterior, e sua visualização depende do adequado posicionamento do transdutor. No plano transversal (eixo curto), os nervos apresentam aspecto predominantemente hiperecogênico, circundados por bainhas de tecido conjuntivo, que aparecem como estruturas hipoecogênicas na ultrassonografia. Essas estruturas anatômicas devem ser identificadas antes da introdução da agulha e da injeção do anestésico local (PESTER et al., 2026).

A identificação de estruturas vasculares, como vasos arteriais que atravessam ou circundam os feixes vasculonervosos durante o bloqueio do plexo braquial, é essencial. Diferenciar as raízes nervosas de outras estruturas hipoecoicas adjacentes, como vasos sanguíneos, requer atenção cuidadosa e pode ser auxiliado pelo uso rotineiro de Doppler colorido. Também é mais difícil capturar todas as raízes nervosas do plexo braquial na mesma imagem devido à sua angulação variada quando saem da medula espinhal (PESTER et al., 2026; VIERULA et al., 2019).

O bloqueio do nervo supraescapular guiado por ultrassonografia é um método eficaz para o tratamento da dor aguda e crônica no ombro. Esse nervo fornece inervação sensorial às articulações acromioclavicular e glenoumeral (SCHOENHERR, FLYNN & DUA, 2026). Os bloqueios do plexo braquial infraclavicular constituem uma alternativa às abordagens supraclavicular e axilar em cirurgias abaixo do ombro, especialmente quando o posicionamento do paciente é limitado pela abdução do ombro. A região infraclavicular também apresenta características favoráveis à inserção de cateter, por sua profundidade e pela estabilidade proporcionada pelos músculos peitorais. Historicamente, essa abordagem apresentou menor utilização devido à maior dificuldade de visualização das estruturas-alvo em razão de sua profundidade. Com os avanços da ultrassonografia, novas técnicas têm sido desenvolvidas, ampliando as possibilidades de utilização dos bloqueios infraclaviculares (WILLIAMS et al., 2026).

Nas diferentes abordagens do plexo braquial, a ultrassonografia pode ser adaptada de acordo com a profundidade e a localização das estruturas. O bloqueio interescalênico guiado por ultrassom requer um transdutor linear de alta frequência posicionado na face posterolateral do pescoço, paralelamente à superfície da pele, entre os músculos escalenos anterior e médio. Um transdutor curvilíneo de baixa frequência pode orientar o bloqueio supraclavicular, enquanto um transdutor de matriz curva pode ser utilizado para os bloqueios infraclavicular e axilar (PESTER et al., 2026).

4.4 Segurança Neurológica

A segurança e eficácia são requisitos obrigatórios para qualquer técnica de anestesia regional e dependem do conhecimento adequado dos detalhes anatômicos relevantes por parte do profissional que realiza o procedimento (FEIGL, LITZ & MARHOFER, 2020).

A anestesia por bloqueio do plexo braquial ainda apresenta riscos potenciais. A difusão do fármaco pode resultar em bloqueios inadvertidos de nervos adjacentes, como

a paralisia do nervo frênico e a síndrome de Horner, complicações raras que, contudo, requerem atenção clínica (ZHANG et al., 2026).

A tecnologia guiada por ultrassom aumenta significativamente a precisão e a segurança dos bloqueios nervosos, reduzindo a incidência de complicações Apesar desses avanços, a dispersão não intencional do anestésico não pode ser completamente impedida, uma vez que a ultrassonografia convencional fornece uma representação bidimensional e não permite visualizar com precisão toda a distribuição longitudinal do fármaco. Dessa forma, estruturas adjacentes, como o nervo frênico e o gânglio simpático cervical, podem ser inadvertidamente atingidas (ZHANG et al., 2026).

De maneira geral, todos os bloqueios nervosos apresentam risco de lesões nervosas, como neuropraxia ou neurotmese, devido a múltiplos fatores, incluindo injeção intraneural inadvertida, propriedades neurotóxicas do anestésico local, formação de hematoma e dano físico causado pela agulha de bloqueio. A toxicidade sistêmica por anestésico local também deve ser considerada uma complicação de todos os bloqueios nervosos, sendo necessária a observância da dose total administrada em relação à dose tóxica teórica do anestésico utilizado. No entanto, a literatura é conflitante quanto a associação entre o tipo de bloqueio do plexo braquial e a incidência de lesão de nervo periférico (PESTER et al., 2026).

Entre as complicações mais frequentemente descritas nos bloqueios do plexo braquial estão a punção vascular, seguida por lesão neurológica transitória, paralisia diafragmática sintomática e pneumotórax. A ocorrência de lesão nervosa resulta de uma interação complexa entre fatores relacionados ao paciente, fatores ambientais, como os instrumentos e métodos utilizados na anestesia regional, e agentes causais de natureza mecânica ou química. Estudos indicam que no caso da punção vascular inadvertida, mais da metade ocorrem quando os bloqueios são realizados sob neuroestimulação, sem orientação por ultrassom. Em relação a lesão nervosa, é feita com base no relato do paciente sobre sintomas sensoriais, como disestesia, ou alterações na função motora em um período de até 7 a 10 dias após o bloqueio nervoso. Já a paralisia diafragmática pode ser diagnosticada pela avaliação de sinais e sintomas clínicos associada à ultrassonografia (CASAS-ARROYAVE, RAMÍREZ-MENDOZA & OCAMPO-AGUDELO, 2021).

Nesse contexto, a utilização da ultrassonografia modificou de maneira importante a realização dos bloqueios nervosos periféricos (CASAS-ARROYAVE, RAMÍREZ-MENDOZA & OCAMPO-AGUDELO, 2021). Injeções perineurais guiadas por ultrassom apresentam maior taxa de sucesso do que aquelas guiadas pela anatomia de

superfície ou pela neuroestimulação elétrica. Diversos estudos compararam diferentes abordagens guiadas por ultrassom para o bloqueio do plexo braquial. Outros, compararam o bloqueio do plexo braquial guiado por ultrassom utilizando uma única injeção versus múltiplas injeções, apresentando resultados conflitantes. É provável que a orientação por ultrassom permita uma deposição mais precisa e eficiente do anestésico local no espaço perineural (ALBRECHT et al., 2016).

As três principais abordagens do plexo braquial avaliadas por Casas-Arroyave, Ramírez-Mendoza e Ocampo-Agudelo (2021) apresentam alto índice de sucesso quando realizadas com auxílio da ultrassonografia. O bloqueio do plexo braquial tem sido uma das técnicas anestésicas mais utilizadas em cirurgias de membros superiores há muitos anos e, nas últimas duas décadas, vem sendo realizado rotineiramente sob orientação ultrassonográfica. De fato, diversos ensaios clínicos demonstraram que a anestesia do plexo braquial para membros superiores é superior à anestesia geral no que diz respeito à melhora da analgesia pós-operatória precoce e à redução de efeitos adversos relacionados aos opioides (CASAS-ARROYAVE, RAMÍREZ-MENDOZA & OCAMPO-AGUDELO, 2021).

No bloqueio interescalênico, as principais complicações estão relacionadas à proximidade das estruturas cervicais. Pode ocorrer paralisia ipsilateral do nervo frênico, resultando em paralisia hemidiafragmática, além de lesão vascular, incluindo punção da artéria vertebral, síndrome de Horner, bloqueio subdural e lesão do plexo braquial. O bloqueio do tronco superior também pode causar paralisia ipsilateral do nervo frênico, embora com uma incidência possivelmente menor do que a do bloqueio interescalênico. Outras complicações incluem lesão do plexo braquial, da vasculatura adjacente ou do nervo escapular dorsal, que tipicamente passa pelo músculo escaleno médio, onde o tronco superior se insere (PESTER et al., 2026).

O bloqueio supraclavicular do plexo braquial apresenta riscos clinicamente significativos de pneumotórax e punção da artéria subclávia. A paralisia hemidiafragmática ipsilateral é uma complicação conhecida, mas o risco é muito menor do que no bloqueio interescalênico. Além disso, pode ocorrer falha no bloqueio do nervo ulnar (preservação da sensibilidade/motricidade) se não for obtida uma dispersão completa do anestésico entre a primeira costela e o plexo (PESTER et al., 2026). A utilização da ultrassonografia nas abordagens supraclavicular e infraclavicular contribui para a identificação das estruturas neurais e vasculares adjacentes, permitindo maior precisão na condução da agulha e reduzindo o risco de complicações relacionadas ao

procedimento. Além disso, estudos recentes têm investigado essas abordagens quanto à eficácia do bloqueio e à ocorrência de paresia hemidiafragmática (GUO, ZHAO & SHU, 2023).

A importância da visualização ultrassonográfica na prevenção do pneumotórax foi demonstrada desde os primeiros estudos com essa abordagem. Kapral et al. (1994) relataram que a visualização direta da pleura cervical durante o bloqueio supraclavicular permitiu evitar casos de pneumotórax, bem como punções acidentais dos vasos subclávios ou axilares e lesões neurológicas. Dessa forma, a visualização direta da posição da cânula em relação à pleura cervical foi apontada como uma das principais vantagens da técnica, minimizando o risco de pneumotórax (KAPRAL et al., 1994).

As complicações do bloqueio infraclavicular do plexo braquial incluem lesão do plexo braquial, especificamente dos fascículos lateral e posterior, e lesão dos vasos axilares. Pode ocorrer falha no bloqueio do fascículo medial devido à dispersão inadequada do anestésico local ao redor da artéria axilar. Além disso, a artéria toracoacromial e a veia cefálica podem estar situadas na trajetória da agulha na abordagem tradicional (PESTER et al., 2026). Essa técnica foi desenvolvida, em parte, com o objetivo de evitar efeitos adversos e complicações associados aos bloqueios supraclaviculares, especialmente o pneumotórax. A utilização da ultrassonografia pode reduzir complicações e torna o bloqueio infraclavicular particularmente adequado para a utilização de cateter. Entretanto, a localização mais profunda do plexo e o ângulo mais agudo de abordagem podem dificultar a visualização simultânea da anatomia e da agulha, especialmente em pacientes com obesidade, tornando a experiência do profissional um fator relevante para a segurança do procedimento (WILLIAMS et al., 2026).

As possíveis complicações dos bloqueios do nervo infraclavicular variam de acordo com a técnica e o volume de anestésico local utilizado, mas podem incluir: infecção, sangramento (menor risco potencial em pacientes coagulopáticos com técnica costoclavicular), hematoma, punção vascular, parestesia induzida por agulha, lesão nervosa, injeção intravascular/intraneural, toxicidade sistêmica por anestésicos locais (LAST), reações alérgicas, Síndrome de Horner, paralisia hemidiafragmática, pneumotórax (WILLIAMS et al., 2026).

O uso cuidadoso da ultrassonografia com visualização contínua da ponta da agulha pode reduzir o risco de complicações. O pneumotórax é uma complicação potencial, ocorrendo em cerca de 1% dos procedimentos, e geralmente está associado ao avanço da agulha além do necessário. Deve-se ter cuidado especial em pacientes cuja

anatomia limita a visualização da ponta da agulha. O pneumotórax é uma causa comum de processos judiciais na prática clínica de dor crônica, representando 4% dos casos encerrados. O risco de pneumotórax pode ser minimizado evitando-se a entrada na incisura supraescapular no plano vertical. Posicionar a mão ipsilateral no ombro contralateral eleva a escápula da parede torácica posterior, aumentando a distância entre a pele e a parede torácica e proporcionando uma maior margem de segurança (SCHOENHERR, FLYNN & DUA, 2026).

O bloqueio axilar do plexo braquial praticamente não apresenta risco de causar pneumotórax. Recomenda-se o uso de Doppler colorido para evitar punção vascular e injeção inadvertidas que resultem em toxicidade sistêmica por anestésico local (PESTER et al., 2026).

Outro risco do bloqueio do nervo supraescapular é a injeção intravenosa ou intra-arterial acidental. A artéria e a veia supraescapulares ficam próximas ao nervo, embora sejam separadas pelo ligamento transverso superior da escápula. A punção vascular acidental e a injeção podem causar toxicidade sistêmica por anestésico local, que pode ser fatal. A aspiração cuidadosa e frequente é necessária para ajudar a evitar essa complicação. A visualização da dispersão do anestésico local na ultrassonografia também ajuda a confirmar a injeção extravascular. O risco de injeção intravascular aumenta quando a visualização ultrassonográfica é ruim. Outras complicações potenciais dos bloqueios de nervos periféricos incluem infecção, sangramento, toxicidade sistêmica por anestésico local e lesão nervosa (SCHOENHERR, FLYNN & DUA, 2026).

Apesar dos benefícios da ultrassonografia, os dados disponíveis não permitem afirmar que sua utilização elimine o risco de lesão nervosa, toxicidade sistêmica por anestésicos locais ou pneumotórax. Estudos recentes relatam maior taxa de sucesso dos bloqueios do plexo braquial quando realizados sob orientação ultrassonográfica em comparação com a neuroestimulação, mas ainda apresentam limitações relacionadas ao tamanho amostral para demonstrar redução inequívoca dessas complicações. A ultrassonografia também pode revelar variações anatômicas relevantes para a realização dos bloqueios. Além disso, estudos sobre diferentes volumes de anestésicos locais têm demonstrado que volumes reduzidos podem ser suficientes para determinadas técnicas guiadas por ultrassom. Para analgesia pós-operatória, por exemplo, 5 mL de ropivacaína a 0,5% mostraram-se suficientes para o bloqueio interescalênico guiado por ultrassom, enquanto, para anestesia transoperatória, estimou-se que um volume de até 42 mL de uma mistura de anestésicos locais poderia ser adequado para a técnica supraclavicular guiada

por ultrassom. No futuro, tecnologias de ultrassom tridimensional e quadridimensional poderão facilitar a visualização da agulha, dos nervos e da distribuição do anestésico local, enquanto medições de impedância poderão apresentar utilidade em bloqueios nervosos não guiados por ultrassom (KALTHOFF et al., 2022).

De modo geral, as evidências indicam que a segurança dos bloqueios do plexo braquial não depende exclusivamente da escolha da técnica, mas da interação entre conhecimento anatômico, experiência do profissional, método de localização das estruturas, características do paciente, volume e propriedades do anestésico local e monitorização durante o procedimento. A ultrassonografia representa importante avanço nesse contexto por permitir a identificação direta das estruturas neurais e adjacentes e a visualização da progressão da agulha e da dispersão do anestésico, aumentando a precisão do bloqueio. Entretanto, sua utilização não elimina completamente a possibilidade de complicações, sendo necessária a compreensão dos riscos específicos de cada abordagem e o domínio adequado da anatomia regional (FEIGL, LITZ & MARHOFER, 2020; ALBRECHT et al., 2016; CASAS-ARROYAVE, RAMÍREZ-MENDOZA & OCAMPO-AGUDELO, 2021; ZHANG et al., 2026; PESTER et al., 2026; WILLIAMS et al., 2026).

5. METODOLOGIA

Trata-se de uma revisão integrativa da literatura, de abordagem qualitativa e documental, com o objetivo de reunir e analisar as evidências científicas disponíveis acerca da segurança neurológica no bloqueio do plexo braquial, comparando as técnicas realizadas por referências anatômicas (às cegas), guiadas por ultrassonografia e por neuroestimulação.

A busca bibliográfica foi realizada nas bases de dados SciELO, LILACS e MEDLINE, por meio da Biblioteca Virtual em Saúde (BVS), além da base PubMed, mantida pelo *National Center for Biotechnology Information* (NCBI). Foram utilizados os seguintes descritores: “anestesia regional; bloqueio do plexo braquial; bloqueio de nervo periférico; ultrassom; neuroestimulação”, e seus correspondentes em inglês.

Como critério de inclusão, foram considerados estudos realizados em adultos, publicados nos idiomas português, inglês ou espanhol, sem delimitação de período de publicação, desde que abordassem a segurança neurológica relacionada às técnicas de bloqueio do plexo braquial e apresentassem informações pertinentes aos objetivos desta revisão. Foram analisados os que mais se adequaram ao tema e que continham informações relevantes e atualizadas.

Foram excluídos relatos de caso, cartas ao editor, estudos experimentais, pesquisas envolvendo exclusivamente população pediátrica e publicações que não respondessem à questão de pesquisa ou apresentassem informações insuficientes para a análise proposta.

O processo de seleção dos estudos compreendeu a identificação dos artigos nas bases de dados, remoção das publicações duplicadas, leitura dos títulos e resumos e, posteriormente, avaliação do texto completo para verificação da elegibilidade. O fluxograma de seleção dos estudos encontra-se apresentado na Figura 1.

Figura 1: Fluxograma do protocolo de pesquisa e tratamento da produção científica.

BASES CONSULTADAS			
LILACS	SCIELO	MEDLINE	PUBMED
29	**33**	**17**	**128**



Artigos selecionados na busca primária para leitura de título e resumo Aplicando os critérios de seleção
57 publicações



Exclusões – por não atenderem a temática		
Excluídos após leitura do título e do resumo: **15**	Excluídos após a leitura na íntegra: **10**	Excluídos por se repetirem: **14**



AMOSTRA FINAL – 18 ARTIGOS

6. CONSIDERAÇÕES GERAIS

A anestesia por bloqueio do plexo braquial constitui uma importante estratégia anestésica para procedimentos cirúrgicos dos membros superiores, proporcionando analgesia eficaz e contribuindo para a redução da necessidade de opioides no período pós-operatório. Entretanto, apesar de sua ampla utilização e dos avanços técnicos incorporados à prática clínica, sua realização não é isenta de riscos, sendo fundamental o conhecimento detalhado da anatomia regional e das particularidades de cada abordagem para a obtenção de resultados seguros e eficazes.

As evidências analisadas demonstram que a escolha da técnica deve considerar as características anatômicas, clínicas e individuais do paciente, bem como o tipo e a extensão do procedimento cirúrgico. O advento da ultrassonografia representou um importante avanço na anestesia regional, ao permitir a visualização direta das estruturas neurais e adjacentes, da agulha e da dispersão do anestésico local. Os estudos analisados apontam vantagens da orientação ultrassonográfica, incluindo maior precisão, maior taxa de sucesso, redução do número de punções e menor ocorrência de complicações vasculares. Dessa forma, a ultrassonografia apresenta-se como ferramenta de grande relevância para a realização dos bloqueios do plexo braquial, especialmente quando associada ao conhecimento anatômico e à experiência do profissional. Entretanto, os achados também demonstram que a ultrassonografia não elimina completamente os riscos associados aos bloqueios nervosos.

Nesse sentido, a segurança dos bloqueios do plexo braquial deve ser compreendida como resultado da associação entre tecnologia, conhecimento anatômico e competência técnica. A neuroestimulação permanece como recurso relevante, especialmente quando utilizada de forma complementar à ultrassonografia ou em situações nas quais essa tecnologia não esteja disponível. Por outro lado, as técnicas baseadas exclusivamente em referências anatômicas apresentam maior dependência da experiência do operador e menor capacidade de identificar diretamente as estruturas envolvidas. Assim, embora os bloqueios guiados por ultrassonografia apresentem vantagens quanto à precisão e à taxa de sucesso, não é possível estabelecer superioridade absoluta entre os métodos de localização em relação à prevenção de todas as complicações, especialmente da lesão neurológica. A literatura reforça a importância da seleção criteriosa da técnica de acordo com o contexto clínico e com a experiência do profissional. A integração entre conhecimento anatômico, domínio técnico e recursos de imagem constitui, portanto, o principal caminho para ampliar a segurança e a eficácia dos bloqueios do plexo braquial na prática clínica.

7. REFERÊNCIAS

ALBRECHT E, MERMOUD J, FOURNIER N, KERN C, KIRKHAM KR. A systematic review of ultrasound-guided methods for brachial plexus blockade. Anaesthesia. 2016;71(2):213-27. doi: 10.1111/anae.13347.

BOIN MA, MEHTA D, DANKERT J, UMEH UO, ZUCKERMAN JD, VIRK MS. Anesthesia in Total Shoulder Arthroplasty: A Systematic Review and Meta-Analysis. JBJS Rev. 2021;9(11).

CASAS-ARROYAVE FD, RAMÍREZ-MENDOZA E, OCAMPO-AGUDELO AF. Complications associated with three brachial plexus blocking techniques: Systematic review and meta-analysis. Rev Esp Anestesiol Reanim (Engl Ed). 2021;68(7):392-407. doi: 10.1016/j.redare.2020.10.003.

CONCEIÇÃO DB, HELAYEL PE, OLIVEIRA FILHO GR. Estudo comparativo entre ultrassom e neuroestimulação no bloqueio do plexo braquial pela via axilar. Rev Bras Anestesiol. 2009;59(5):585–91. https://doi.org/10.1590/S0034-70942009000500007.

DINGEMANS E, WILLIAMS SR, ARCAND G, CHOUINARD P, HARRIS P, RUEL M, GIRARD F. Neurostimulation in ultrasound-guided infraclavicular block: a prospective randomized trial. Anesth Analg. 2007;104(5):1275-80, tables of contents. doi: 10.1213/01.ane.0000226101.63736.20.

FEIGL GC, LITZ RJ, MARHOFER P. Anatomy of the brachial plexus and its implications for daily clinical practice: regional anesthesia is applied anatomy. Reg Anesth Pain Med. 2020;45(8):620-627. doi: 10.1136/rapm-2020-101435.

GUO Z, ZHAO M, SHU H. Ultrasound-guided brachial plexus block at the clavicle level: A review. Drug Discov Ther. 2023;17(4):230-237. doi: 10.5582/ddt.2023.01005.

KALTHOFF A, SANDA M, TATE P, EVANSON K, PEDERSON JM, PARANJAPE GS, PATEL PD, SHEFFELS E, MILLER R, GUPTA A. Peripheral Nerve Blocks Outperform General Anesthesia for Pain Control in Arthroscopic Rotator Cuff Repair: A Systematic Review and Meta-analysis. Arthroscopy. 2022;38(5):1627-1641.

KAPRAL S, KRAFFT P, EIBENBERGER K, FITZGERALD R, GOSCH M, WEINSTABL C. Ultrasound-guided supraclavicular approach for regional anesthesia of the brachial plexus. Anesth Analg. 1994;78(3):507-13. doi: 10.1213/00000539-199403000-00016.

KLAASTAD O, SAUTER AR, DODGSON MS. Brachial plexus block with or without ultrasound guidance. Curr Opin Anaesthesiol. 2009;22(5):655-60. doi: 10.1097/ACO.0b013e32832eb7d3.

MARHOFER P, KRAUS M, MARHOFER D. Regional anesthesia in daily clinical practice: an economic analysis based on case vignettes. Anaesthesist. 2019;68(12):827-835.

PESTER JM, HENDRIX JM, VARACALLO MA. Brachial Plexus Block Techniques. [Updated 2023 Aug 4]. In: StatPearls [Internet]. Treasure Island (FL): StatPearls Publishing; 2026. Disponível em: https://www.ncbi.nlm.nih.gov/books/NBK470213/.

SCHOENHERR JW, FLYNN DN, DUA A. Suprascapular Nerve Block. 2026 May 19. In: StatPearls [Internet]. Treasure Island (FL): StatPearls Publishing; 2026.

VIERULA M, ROBERT J, WONG P, MCVICAR J. Bloqueio Interescalênico guiado por ultrassom. SBA - Sociedade Brasileira de Anestesiologia, 2019. Disponível em: https://www.sbahq.org › uploads › 2023/02.

WILLIAMS LM, SINGH K, DUA A, SINGH A, CUMMINGS A. Infraclavicular Nerve Block. 2023 Jul 31. In: StatPearls [Internet]. Treasure Island (FL): StatPearls Publishing; 2026.

YANG CW, KWON HU, CHO CK, JUNG SM, KANG PS, PARK ES, HEO YM, SHINN HK. A comparison of infraclavicular and supraclavicular approaches to the brachial plexus using neurostimulation. Korean J Anesthesiol. 2010;58(3):260-6. doi: 10.4097/kjae.2010.58.3.260.

YUNG EM, GOT TC, PATEL N, BRULL R, ABDALLAH FW. Intra-articular infiltration analgesia for arthroscopic shoulder surgery: a systematic review and meta-analysis. Anaesthesia. 2021;76(4):549-558.

ZHANG L, ZHANG L, ZHU M, JIANG J. Rare neurological complications subsequent to brachial plexus block: a case report and literature review. Am J Transl Res. 2026;18(1):470-474. doi: 10.62347/TMNU3861.